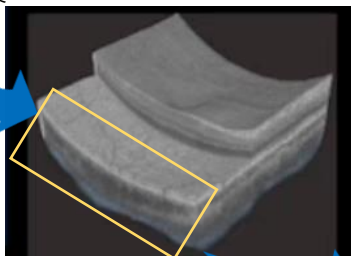
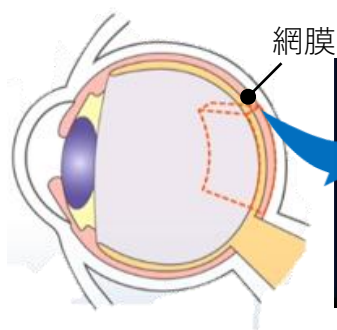
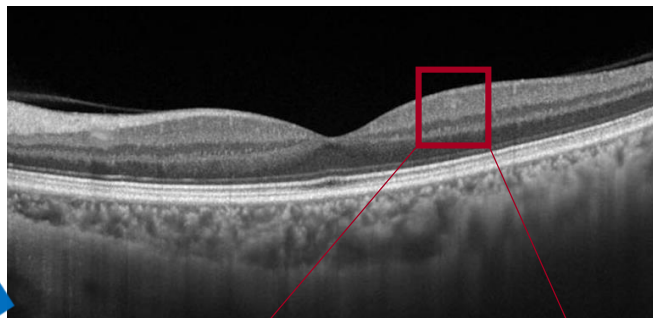


# OCT検査（3D眼底）について

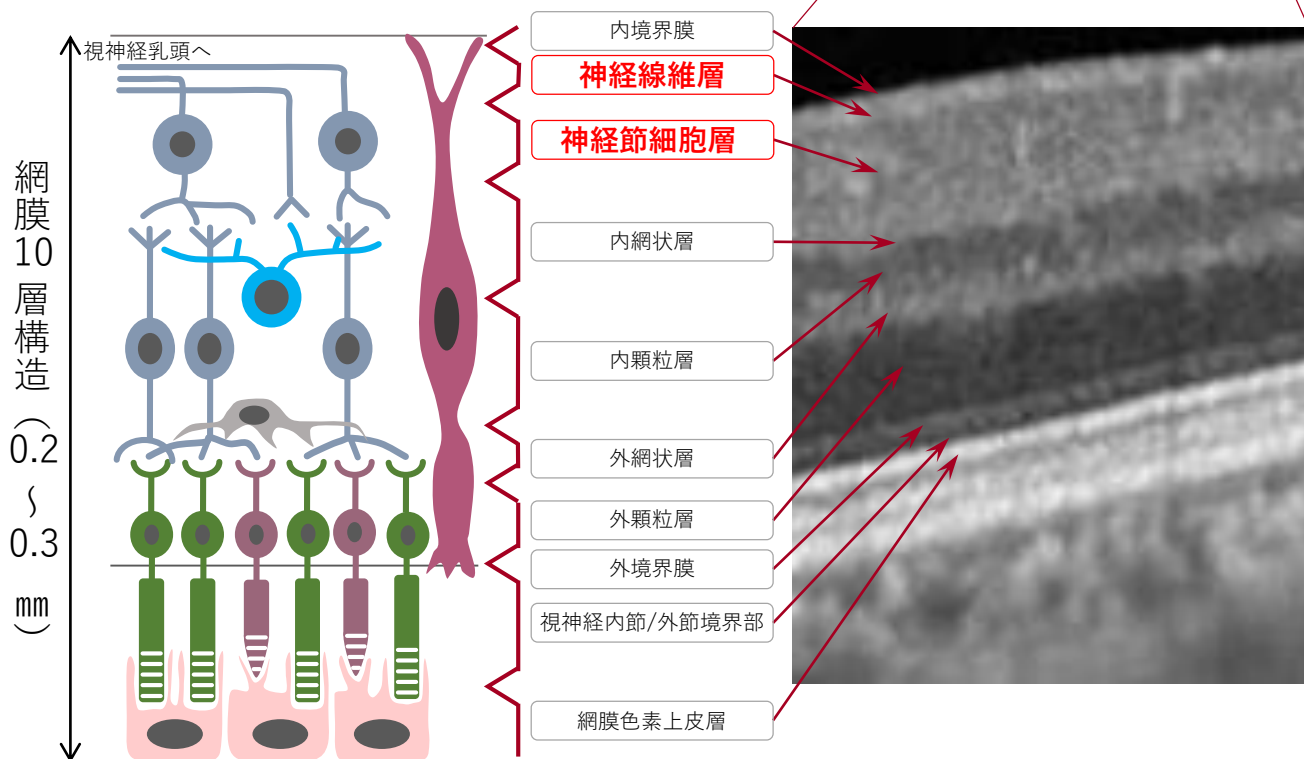
網膜10層（3D断層）の状態を把握することができます。



OCT画像



## 解剖模式図とOCT画像との対比



OCT検査では・・・

「神経線維層」「神経節細胞層」が薄くなる**緑内障**の診断に有用！